

教育講座

- 知っておくと役立つ画像診断シリーズ - 口腔領域

口腔の画像診断のために有用な知識

東北大学大学院歯学研究科 口腔病態・生体防御学講座 口腔診断・放射線学分野
阪本真弥・笹野高嗣

口腔は、食物を咀嚼し、味わい、嚥下する「消化管の入り口」としての機能と、呼吸や発音・発語のような「空気の出入り口」に關与する機能を担っている。これら口腔機能は、顎骨や歯などの硬組織と舌、口唇、筋肉、粘膜などの軟組織が互いに協調して営まれる。口腔領域の画像診断では、頭頸部の複雑な解剖や機能、さらに口腔特有の疾患を理解し、種々のモダリティの中から有用な検査法を選択する必要がある。本稿では、口腔領域の画像診断に用いられる主な検査法の特徴を解説し、代表的疾患の画像所見と読影ポイントについて述べる。

1. 口腔領域の画像診断に用いられる検査法の特徴

歯科で最も頻用されるX線撮影法は、口内法とパノラマX線撮影法である。病変が、歯や歯周組織に限局せず、顎骨、副鼻腔、頭蓋底、顎下部、頸部など広範囲に進展した場合、口内法のみでは病変の局在や広がりやを正しく診断することはできない。このようなとき、パノラマX線写真、顔面頭蓋部の単純X線写真、CT、MRIは重要な画像情報を与えてくれる。

1-1 口内法

口内法は、フィルムを口の中に入れて撮影する方法で、デンタルX線撮影法、咬合法、咬翼法などがある。

1-1-1 デンタルX線撮影法

デンタルX線撮影法は、口内法のなかで最も撮影頻度が高く、主な対象は歯と歯周組織である。歯髓腔(歯の中心の神経や血管のある部分)や歯根膜腔(歯根と骨の間の狭い隙間)など、非常に小さな部分を診るため、31mm×41mmの鮮鋭度の高いノンスクリーンタイプフィルム(標準型フィルム)を使用する。指または保持器でフィルムを歯の裏側から患者自身に押さえさせ、照射筒(コーン)と呼ばれる直径6cm以下の筒を用いて、目視により目的とする歯をねらう。照射筒の垂直的角度は、X線写真上の歯の長さを決定し、一般的には歯を実長と等しい長さに撮影するために、歯軸と

フィルムのなす角の二等分線に直角にX線を投射する(二等分法, Fig. 1)。水平的角度は、特別な場合を除き、隣接する歯が重ならないように、主線を歯の接触点を結ぶ線(近遠心軸)に直角に入射する(正放線投影)。その他、平行法、歯頸部投影法などがある。

1-1-2 咬合法

咬合法は、57mm×76mmの咬合型フィルムを用いて撮影する。照射筒の垂直的角度を二等分法で撮影する場合(等長法)と歯・顎部の軸方向から撮影する場合(軸方向投影)とがある。等長法は、病変が大きく、標準型フィルムで全体像を捉えにくい場合に用いられ、また、軸方向投影は顎骨の頬舌方向への膨隆、顎下腺管内唾石、下顎骨骨折の頬舌的な骨折線の方向、骨膜反応などに有用である。

1-1-3 咬翼法

標準型フィルムにシール状の翼を貼り、上下顎で翼を咬合させてフィルムを固定し、上下顎の歯を同時に1枚のフィルムで撮影する。撮影対象は歯冠と歯頸部のみで歯根の先端部は撮影されない。隣接面齲蝕や歯槽骨頂部の骨吸収の診断に適する。

1-2 パノラマX線撮影法

パノラマX線撮影法は、断層面を歯列弓にあわせた曲面断層撮影法である。「パノラマ」という名前のごとく、一度に上下顎すべての歯を含む広範囲の顎骨領域を撮影できる。病変が大きく口内法におさまりきらない場合、炎症や腫瘍で十分に開口できずデンタルX線写真が撮影できない場合、上顎洞や下顎管などの周囲組織と病変との関係を診たい場合などに有用である。しかし、断層撮影であるため、鮮鋭度は口内法に及ばず、齲蝕、歯根膜、歯髓腔、骨梁などの詳細な観察には、口内法が優れている。

パノラマX線撮影法では、基準平面を眼耳平面にあわせることが重要であり、患者の位置付けに失敗すると、断層平面から歯列弓がはずれ、顎骨や歯が歪んだり、歯がボケたり、障害陰影(頸椎、反対側の下顎角)が目立ち、読影しにくい写真になる。

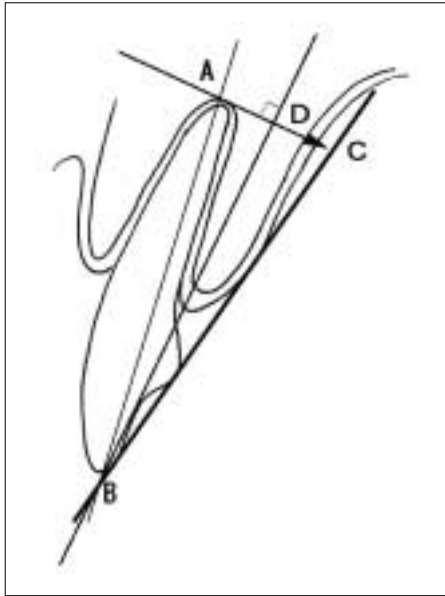


Fig. 1 二等分法：歯を実長と等しい長さに撮影するためには、歯軸(直線AB)とフィルム(直線CB)のなす角の二等分線(直線DB)に直角にX線を投射する(矢印AC)。三角形ABDと三角形CBDが合同であるため、ABとCBの長さは等しくなる。

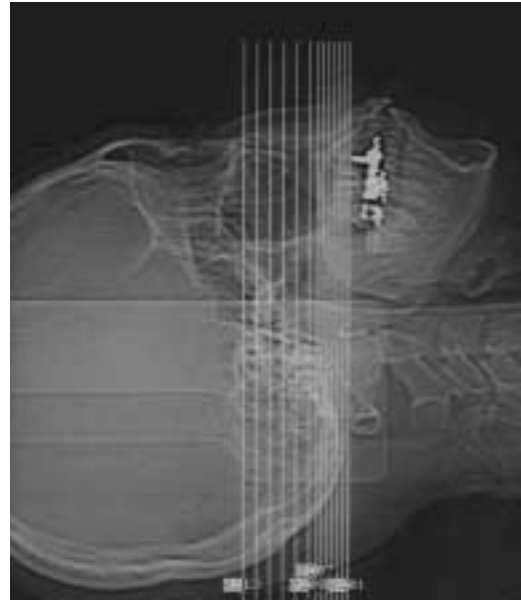

Fig. 2 CTスカウトビュー：咬合平面と平行なスライスで横断像を撮影すると、メタルアーチファクトのために読影不可能となるスライス枚数を最小限にとどめることができる。

1-3 単純X線撮影法

副鼻腔や眼窩などの頭蓋顔面骨の検査には、後頭前頭方向投影法、頭部側方向投影法、Waters投影法、軸方向投影法などが用いられ、下顎骨の観察には下顎骨斜位撮影法、顎関節の観察には側斜位経頭蓋撮影法や眼窩下顎枝方向投影法などが用いられる。しかし、CTやMRIが普及した現在、臨床的必要性は減少している。

1-4 CT

横断像が基本であるが、冠状断像や矢状断像が有用である場合も多い。従来、冠状断像は、患者に頸を反らせてもらい直接撮影が行われてきた。しかし、ヘリカルCTやマルチスライスCTの普及により、高画質の再構成冠状断像が得られるようになった。横断像は通常5mm以下のスライス厚で撮影され、再構成画像を作成する場合には、スライス厚1~2mmの横断像を撮影する。また、歯と顎骨病変との関係の観察には、スライス厚1~2mmの撮影が必要である。

口腔・中咽頭領域のCTは、通常ドイツ水平面と平行にスキャンするが、下顎骨のみを撮影するときは下顎下縁に平行に横断像を撮影する。また、歯に取り外せないメタルが装着されている場合は、Fig. 2のように咬合平面(上下顎の歯が接触している平面)と平行なスライスで横断像を撮影すると、メタルアーチファクトのために読影不可能となるスライス枚数を最小限にとどめることができる。

1-5 MRI

検査部位や検査目的に応じて、頭部、頸部、顎関節用コイルなどを使用する。基本的には、ドイツ水平面と平行に横断像を撮像し、病変の上下方向の進展を診るために冠状断像や矢状断像を追加する。

健康保険の歯科診療で使用が認められている金銀パラジウム合金で作られた補綴物や修復物では、金属アーチファクトがMRIの読影障害になることはほとんどない。しかし、ニッケル・コバルトの補綴物や鉄の入った矯正装置、歯を削るバーの金属粒子が歯肉へ取り込まれた場合などは、脳にまで及ぶ大きなメタルアーチファクトが生じる。このようなとき、選択的脂肪抑制法では、水と脂肪の信号を分離できず、脂肪抑制が十分に効かないことがあるので注意が必要である。

2. 口腔領域の代表的疾患の画像所見と読影のポイント

口腔の二大疾患は、齲蝕と歯周病であるが、その他にも口腔領域にはさまざまな疾患が存在する。特に歯原性 胞や腫瘍など、他の領域にはみられない口腔特有の疾患もある。以下に、口腔領域の代表的疾患について、画像検査法と画像診断のポイントを述べる。

2-1 炎症

2-1-1 齲蝕(dental caries)

齲蝕は、歯垢中の微生物と炭水化物の存在により有機酸が産生され、歯質が局所的に破壊される。齲窩が深くなると、歯の神経は炎症を引き起こし、やがて壊

死する。齶窩の深さによって治療法が異なるため、深い齶蝕の治療にはX線検査が必要不可欠である。

[画像検査法] デンタルX線撮影法

[画像診断のポイント] 齶窩の部位、深さ、歯髄腔の状態、根尖病巣の有無などを確認する。Fig. 3は、上顎右側犬歯の近遠心隣接面、第一小白歯近心隣接面の修復物直下に齶蝕と思われる透過像がみられる(小矢印)。

2-1-2 歯周病(periodontal disease)

歯周病は、歯の周囲組織の炎症性疾患で、歯肉の炎症が歯槽骨へ広がると、歯槽骨は次第に吸収していく(辺縁性歯周炎)。

[画像検査法] デンタルX線撮影法、パノラマX線撮影法

[画像診断のポイント] 歯槽骨の吸収程度によって治療法や予後が異なるため、X線写真は治療方針の決定に重要である。Fig. 3の第一小白歯は、歯根の3/4程度の骨吸収(大矢印)がみられ、辺縁性歯周炎の所見である。

2-1-3 骨髄炎(osteomyelitis)

顎骨は、歯があるため、他の骨に比較して骨髄炎を起こしやすい。特に糖尿病、免疫力の低下、放射線治療などにより、病態は重篤になる。骨髄炎と悪性腫瘍は、画像上どちらも骨破壊を示すことから、鑑別が困難な場合もあり、このようなとき、臨床症状が決め手となる。

[画像検査法] 口内法、パノラマX線撮影法、CT、MRI、シンチグラフィ

[画像診断のポイント] 顎骨骨髄炎のX線所見として、不透過像と透過像、腐骨、皮質骨の破壊、骨膜反応などが挙げられる。咬合法の軸方向撮影は、皮質骨の破壊や骨膜反応の診断に役立つ。MRIでは、正常な顎骨骨髄は、脂肪髄であるためT1強調像で高信号を示すが、骨髄炎の部位は低信号となり(Fig. 4)、脂肪抑制T2強調像では高信号、造影T1強調像では造影剤増強効果を示す。

2-2 胞

2-2-1 歯根 胞(radicular cyst)

歯根 胞は、歯科临床上、最も高頻度にみられる胞である。齶蝕や外傷で歯髄が死んだ後に、炎症が歯根膜腔に波及して歯根肉芽腫を形成し、さらに歯周靭帯に存在する歯原性上皮遺残が増殖し、内部が 胞化したものが歯根 胞である。

[画像検査法] 口内法、パノラマX線撮影法、CT

[画像診断のポイント] デンタルX線撮影法では、失活歯(神経が死んだ歯)の根尖を取り囲む単房性の透過像として描出される(Fig. 5)。典型的には、胞様透過像の辺縁に一層の骨硬化縁がみられ、骨硬化縁と残存

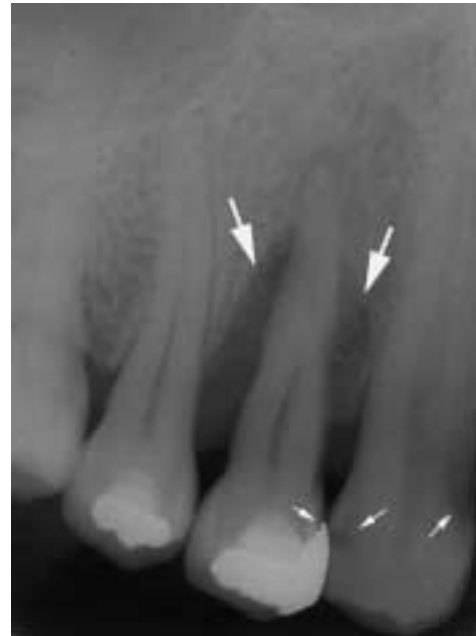

Fig. 3 齶蝕と辺縁性歯周炎のデンタルX線写真：犬歯、第一小白歯には隣接面齶蝕(小矢印)がみられ、第一小白歯には辺縁性歯周炎による骨吸収(大矢印)がみられる。

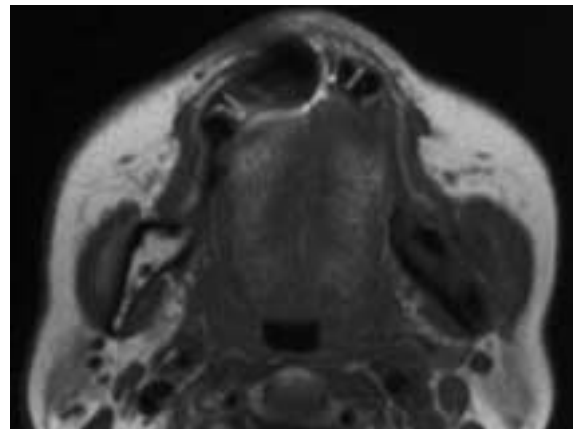


Fig. 4 下顎骨骨髄炎のT1強調像：左下顎枝の骨髄信号は低下し、頬側の皮質骨は一部消失している。

する歯槽硬線とは連続し、かつ 胞様透過像は歯根膜腔と連続する。X線写真で歯髄腔に達する深い齶蝕、歯髄腔に近接する深い充填物や修復物、不良な根管充填などの所見は、失活歯であることを診断する重要な手がかりとなる。

CTは、大きな 胞の局在、形状、進展範囲、病変と歯との関係を診るのに有用である。原因歯と思われる歯の根尖レベルは1~2mmの薄いスライス厚で撮影する。Fig. 6は、根尖レベル(a)と上顎洞レベル(b)の歯根 胞のCT横断像である。上顎左側第一大臼歯の頬側2根の根尖部のX線透過像(a、矢印)は、上顎洞の

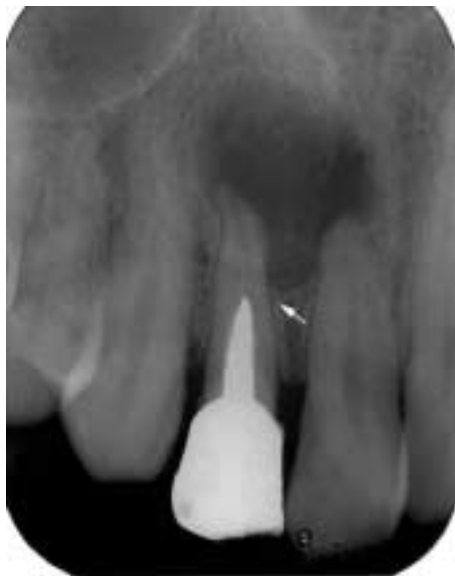

Fig. 5 歯根 胞のデンタルX線写真：上顎側切歯の根尖部に単房性の 胞様透過像を認める．骨硬化縁は歯槽硬線と連続し(矢印)， 胞様透過像と歯根膜腔は連続している．根尖は斜めに吸収し，根管には不完全な根管充填剤がみられる．

胞性病変(b)と連続しており，歯根 胞の診断は容易である．

2-2-2 歯原性角化 胞(odontogenic keratocyst)

歯原性角化 胞は，歯堤や退縮エナメル器などから発生する 胞で，病理組織学的には角化重層扁平上皮の裏装を特徴とする．他の顎骨 胞に比較して骨膨隆や骨破壊性が強く，娘 胞の取り残しは術後再発を引き起こす．多発性であれば，基底細胞母斑症候群を疑い，母斑，骨格異常，大脳鎌の石灰化，掌蹠の小陥凹などの症状を確認する必要がある．

[画像検査法] 口内法，パノラマX線撮影法，単純X線撮影法，CT，MRI

[画像診断のポイント] X線写真では，単房性あるいは多房性の境界明瞭なX線透過像を示し，辺縁は平滑で，時に波状あるいは帆立貝状を呈する． 胞は硬化縁で囲まれ，大きくなると骨膨隆を認める(Fig. 7a)．鑑別疾患として，原始性 胞，エナメル上皮腫，歯根

胞などが挙げられる．WHOは，原始性 胞を歯原性角化 胞の一亜型として扱っており¹⁾X線学的にも両者の鑑別は難しい．また，歯原性角化 胞はエナメル上皮腫とX線所見が似ているが，エナメル上皮腫に比較して，頬舌的膨隆が少なく，歯根吸収の頻度も低い(後述のエナメル上皮腫を参照)．病変に近接する歯に失活を疑うような所見があれば，歯根 胞と鑑別する必要がある．このような場合，根尖レベルのthin sliceのCTが有用で，根尖を中心に広がる透過性病変か否かが診断のポイントとなる(Fig. 7b)．

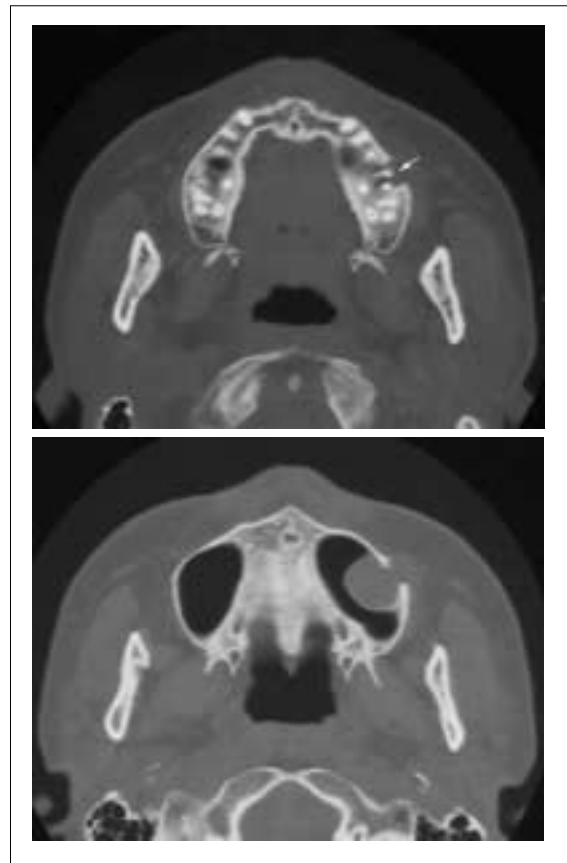


Fig. 6 歯根 胞のCT横断像：上顎左側第一大臼歯の頬側を取り囲むようにX線透過像(a, 矢印)がみられ，上顎洞内の胞性病変(b)と連続している．

MRIでは， 胞内溶液中の角化物の含有量によって信号強度が異なり，T1強調像では低～高信号，T2強調像では中～高信号を示す(Fig. 8a, b)．他の 胞に比較して，信号強度は不均一である．

2-2-3 含歯性 胞(dentigerous cyst)

歯の発生過程で，歯冠形成終了後に退縮エナメル上皮と歯冠の間，あるいは退縮エナメル上皮の細胞層の間に液が貯留し，歯小 が拡大して 胞化したものが含歯性 胞である．埋伏歯あるいは未萌出歯の歯冠を取り囲み，その未萌出歯の歯頸部に付着した 胞で，歯原性角化 胞に比較して術後の再発率は低い．

[画像検査法] 口内法，パノラマX線撮影法，単純X線撮影法，CT

[画像診断のポイント] X線写真では，正常の歯小 の厚さは3mm以下であるため，歯冠を取り囲むX線透過像の幅が3～4mm以上の場合， 胞と考える．X線所見は，Fig. 9のごとく未萌出歯の歯冠を取り囲む境界明瞭な透過像を示し，埋伏歯を伴う歯原性角化 胞やエナメル上皮腫と類似している．鑑別点は，含歯性 胞は，歯冠を取り囲み歯頸部に付着すること，歯原性角化 胞と異なり骨皮質の穿孔はほとんどみられず，

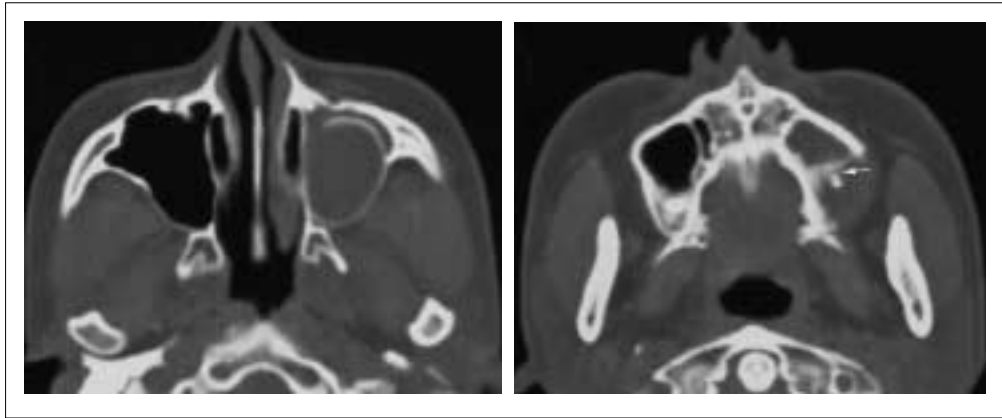


Fig. 7 歯原性角化 胞のCT横断像：左上顎洞に単房性の 胞様病変が認められる．リング状の骨は上顎洞内へ拳上した上顎洞底と考えられる(a)．根尖レベル(b)では，病変の内部に臼歯根尖が認められるものの，根尖の前方の歯槽骨に吸収はなく(矢印)，歯根 胞は考えにくい．

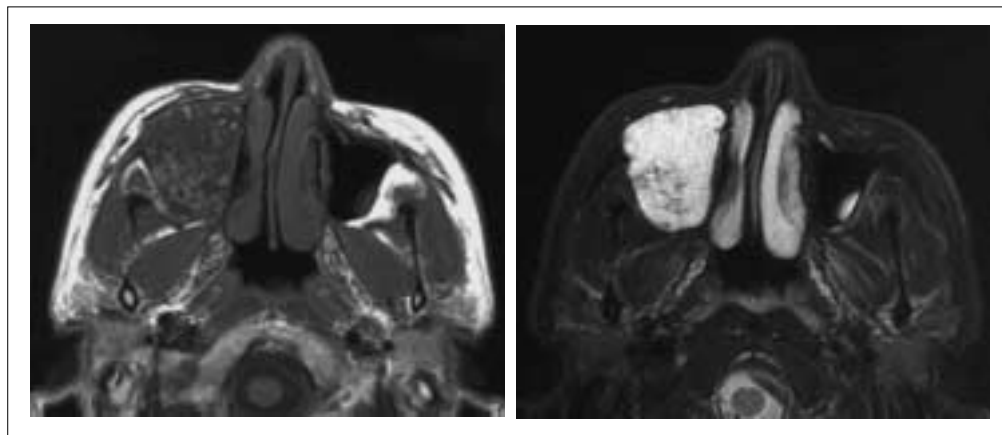


Fig. 8 右上顎洞にT1強調像(a)で低信号，T2強調像(b)で高信号を示す拡張性病変がみられる．信号強度は不均一で，内部にT1強調像で中等度信号，T2強調像で低信号の網状構造がみられる．

エナメル上皮腫のような歯根の吸収も稀であることなどが挙げられる．

2-3 腫瘍

2-3-1 エナメル上皮腫(ameloblastoma)

歯原性上皮由来の腫瘍で，腫瘍実質は組織学的にエナメル器と類似している．80%以上が下顎にみられ，大白歯骨体部～下顎枝に好発する．良性腫瘍であるが，局所破壊傾向が強く，再発率も高い．

[画像検査法] 口内法，パノラマX線撮影法，単純X線撮影法，CT，MRI

[画像診断のポイント] X線所見では，多房性の境界明瞭なX線透過像を示すことが多く(Fig. 10)，蜂巢状あるいは石蝕の泡状と表現される．単房性エナメル上皮腫は，上顎骨に比較的多いが下顎骨にも発生し，未萌出歯や埋伏歯を伴うことが多いため，含歯性 胞と類似したX線所見を示す．骨膨隆の程度はさまざまで，皮質骨の破壊は稀である．時に帆立貝状辺縁

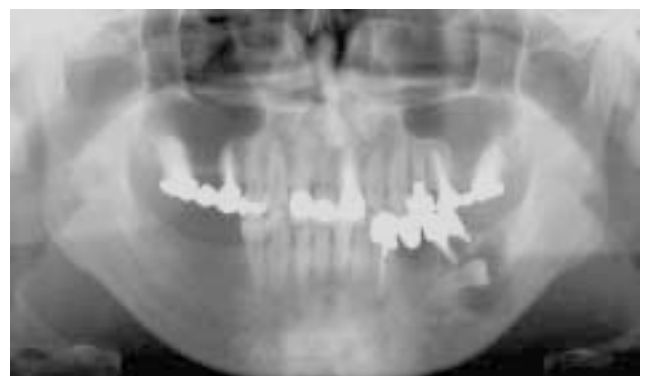

Fig. 9 含歯性 胞のパノラマX線写真：下顎左側骨体部には，埋伏した下顎左第二小白歯歯冠を取り囲む 胞様透過像が認められる．

(scalloping margin)を呈し，内部に隔壁を有する場合が多い．また，隣接する歯が偏位したり，ナイフで切ったような歯根吸収がみられる頻度が高い(Fig. 10)．エナメル上皮腫と歯原性角化 胞は，好発部位，歯

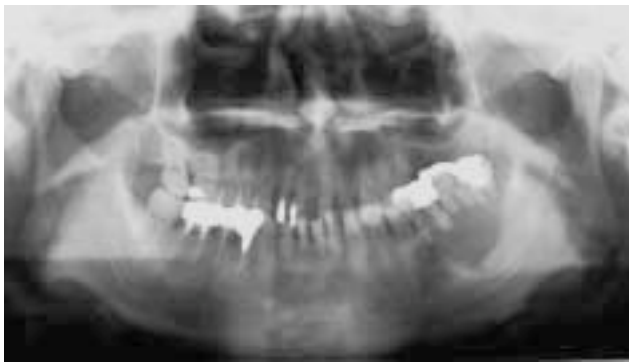

Fig. 10 エナメル上皮腫のパノラマX線写真：左側骨体部に多房性の境界明瞭なX線透過性病変がみられる．辺縁は平滑で硬化縁が認められ，下顎左側大白歯は上方へ偏位している．また，下顎左側大白歯歯根はナイフカット状に吸収している．

根の吸収や偏位，顎骨の膨隆，多房性または単房性などX線所見で多くの類似点がある．以下に鑑別のポイントを述べる．

エナメル上皮腫と歯原性角化 胞との鑑別点^{2,3)}

歯根吸収：エナメル上皮腫の80%以上にみられ，吸収程度は高度である．一方，歯原性角化 胞は36%と少なく，吸収程度も軽度である．

歯の移動や偏位：エナメル上皮腫は著しい．歯原性角化 胞は，歯が本来の位置にあり，傾斜や捻転する場合が多い．

骨の膨隆：歯原性角化 胞は頰側に膨隆する割合が低い．エナメル上皮腫は歯原性角化 胞に比べ，頰舌的膨隆の程度が強い．

scalloping margin：エナメル上皮腫の方が歯原性角化 胞より出現頻度が有意に高い．

2-3-2 舌癌

口腔癌のなかで最も頻度が高いのが舌癌である．好発部位は舌側縁部で，組織型は扁平上皮癌がほとんどである．

[画像検査法] MRI, CT, 咬合法, 超音波

[画像診断のポイント] 舌癌の進展範囲，頸部リンパ節転移の評価には，造影CT，MRK 脂肪抑制ガドリニウム造影T1強調像，脂肪抑制T2強調像 が優れている．顎骨への直接浸潤の評価にはCT，MRI，咬合法が，口腔底への進展は，冠状断のMRIが有用である．Fig. 11の舌左側縁部の腫瘍は，T1強調横断像(a)で筋肉と等信号，T2強調像で淡い高信号を示し，ガドリニウム造影後の冠状断像(b)では，舌から口腔底にかけて造影剤増強効果(矢印)が認められる．

2-4 その他

2-4-1 顎関節症

顎関節症は，顎関節や咀嚼筋の疼痛，関節雑音，開

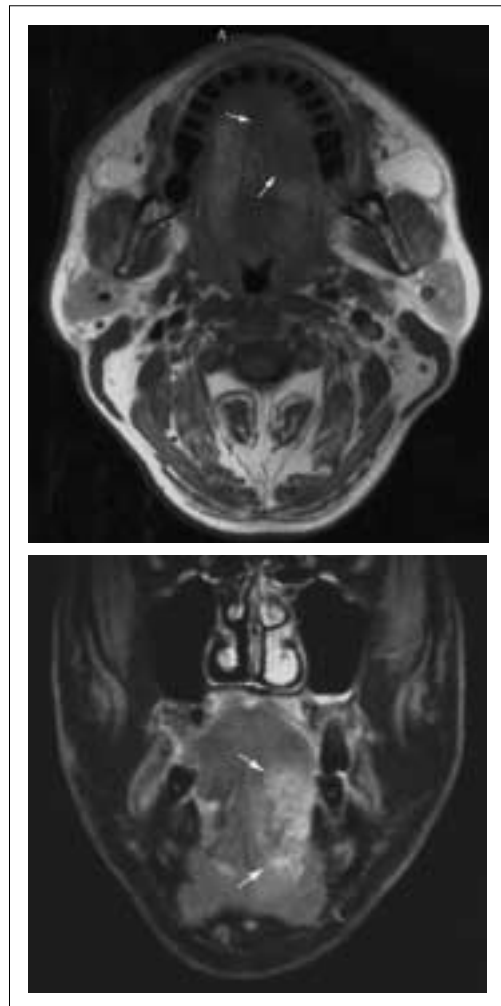


Fig. 11 舌癌のMRI：舌の左の側縁部に，T1強調像(a)で筋肉と等信号の腫瘍性病変(矢印)が認められる．脂肪抑制ガドリニウム造影後の冠状断脂肪抑制T1強調像(b)では，舌から口腔底に造影剤増強効果がみられる(矢印)．

口障害ないし顎運動異常を主症候とする慢性疾患で，その病態には咀嚼筋障害，関節包・靭帯障害，関節円板障害，変形性関節症などが含まれる⁴⁾．

[画像検査法] パノラマX線撮影法，断層X線撮影法，側斜位経頭蓋撮影法，CT，造影撮影法，MRI

画像診断の役割は，第一に顎関節症とそれ以外の疾患(腫瘍，炎症，外傷，発育形成異常，全身疾患)との鑑別である．慢性関節リウマチ，強皮症，痛風などの全身疾患の有無や外傷の既往を問診し，骨の破壊や骨折，形態異常などをパノラマX線写真で確認する．顎関節症以外の疾患が否定され，骨変形があれば変形性関節症と診断し，なければ関節円板障害(関節円板の変形や位置異常)をMRIで確認する³⁾．骨変形の評価はパノラマX線撮影法，側斜位経頭蓋撮影法，断層X線撮影法，CT，MRIなどが用いられる．診断精度は，側斜位経頭蓋撮影法がやや低く，その他の検査法には大きな差はない⁴⁾．

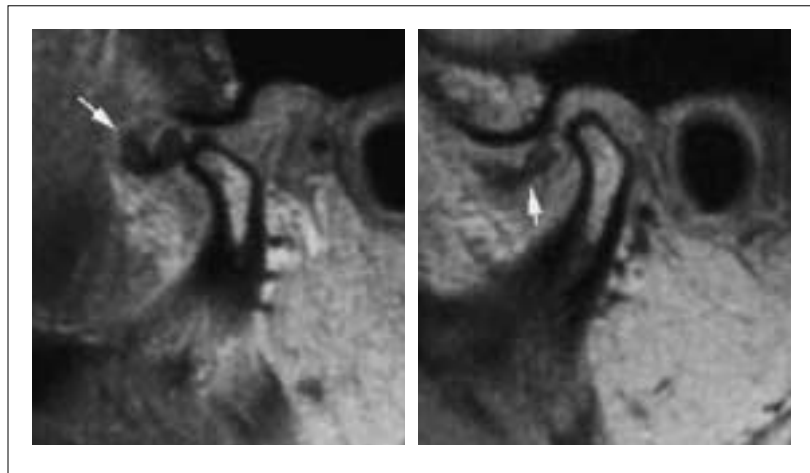


Fig. 12 顎関節症のMRI：閉口位 (a) で関節円板 (矢印) は下顎頭の前方へ転位し，開口位 (b) でも復位を認めない。

a | b

顎関節円板の評価には，開閉口位の矢状断像 (横断像の下顎頭長軸に垂直なスライス) および冠状断像 (横断像の下顎頭長軸に平行なスライス) が有用であり，FSE法 (TR/TE/ETL：1100/12/3) やFLASH法は，SE法のT1強調像より円板の描出に優れている⁵⁾。しかし，関節円板や円板後部組織の穿孔の評価は造影撮影法が有用で，MRIでは診断できない場合が多い。関節液の評価にはT2強調矢状断像を追加撮像する。

[画像診断のポイント] 関節円板はコラーゲンからなるため，プロトン密度が低く，いずれのシーケンスでも低信号として描出される。正常な関節円板は矢状断像で蝶ネクタイ状を呈し，円板の後方肥厚部は下顎頭上

方のいわゆる12時，中央狭窄部は10時の位置にある。しかし，関節円板障害では円板は変形し，前方へ転位することが多い (Fig. 12)。冠状断像で円板が下顎頭の内・外側極より下方へ転位しているとき，内・外側転位と診断する。

おわりに

口腔領域の画像診断に用いられる主な検査法と代表的な口腔疾患の画像所見を述べた。近年のCT，MRIの普及によって，口腔領域の画像診断は急激に進歩しつつある。今後のさらなる発展を期待する。

参考文献

- 1) 日本口腔病理学会誌，Kramer IRH，Pindborg JJ，Shear M 著：WHO歯肉性腫瘍の組織学的分類。医歯薬出版，東京，(1996)。
- 2) 河津俊幸，荒木和之，吉浦一紀，他：エナメル上皮腫と歯原性角化嚢胞のCTによる画像診断学的比較。歯科放射線，37，211-218 (1997)。
- 3) 小林馨編：改訂版 臨床医のための口腔画像診断 臨床イメージノート。永末書店，京都，(2002)。
- 4) 石橋克禮，井上 宏，亀山洋一郎・編：臨床医の為の顎関節疾患入門。永末書店，京都，(1998)。
- 5) 阪本真弥，日向野修一，高橋昭喜，他：顎関節のMRI撮像条件の検討。歯科放射線，37，143-150，(1997)。